ENFERMEDAD DE VAN DER KNAAP
Leucoencefalopatía megalencefálica con quistes subcorticales

Autores: Pino, María Inés ;Alvares, María Laura ; Bianchi, Aldo ; Ferraro, Jorge ; Garcilazo, Emiliano ; Marchione, Guadalupe ; Rossi, Lucrecia ; Velázquez, Romina
Centro de Imágenes Médicas – Tucumán 1840
Rosario- Santa Fe

DEFINICIÓN

La Enfermedad de Van der Knaap o Leucoencefalopatía Megalencefálica con quistes subcorticales (MLC) fue descripta por primera vez en 1995.

Es un desorden genético, autosómico recesivo, debido a mutaciones en los genes MLC1 o HEPACAM que causan deterioro en la formación o mantenimiento de la mielina.

Se caracteriza por macrocefalia de inicio temprano, deterioro motor lento y progresivo, deterioro cognitivo aún más lento, convulsiones, ataxia y en ocasiones afectación de tractos piramidales. Las síntomas comienzan entre los 2 meses y los 10 años de edad.

Es una enfermedad rara, con mayor incidencia en poblaciones endogámicas y altos niveles de consanguinidad.

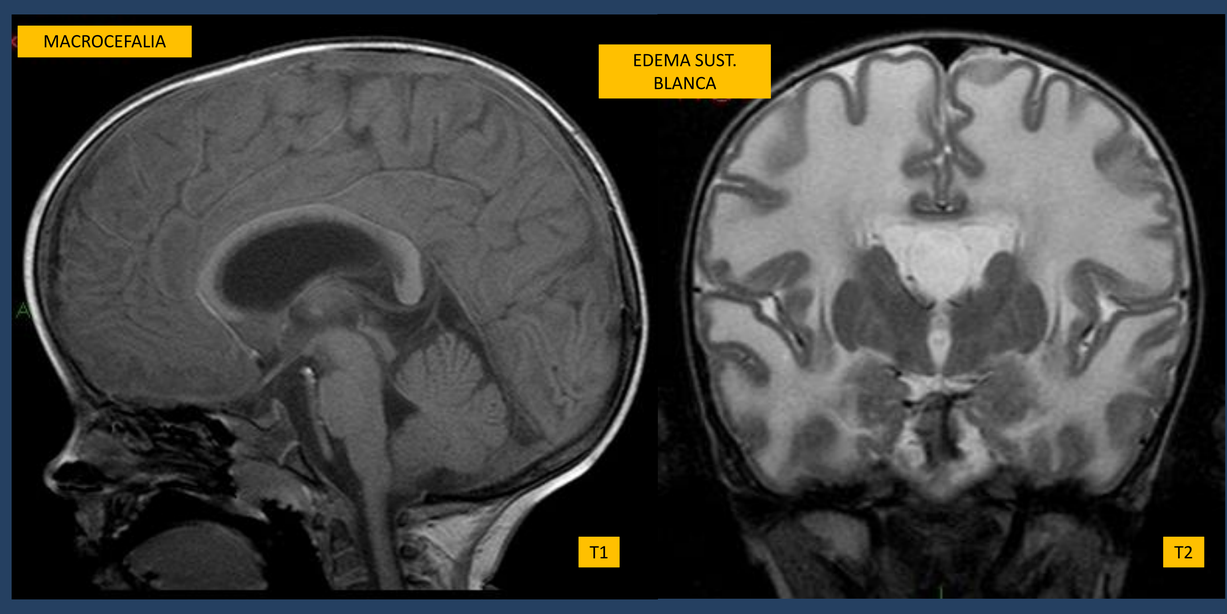

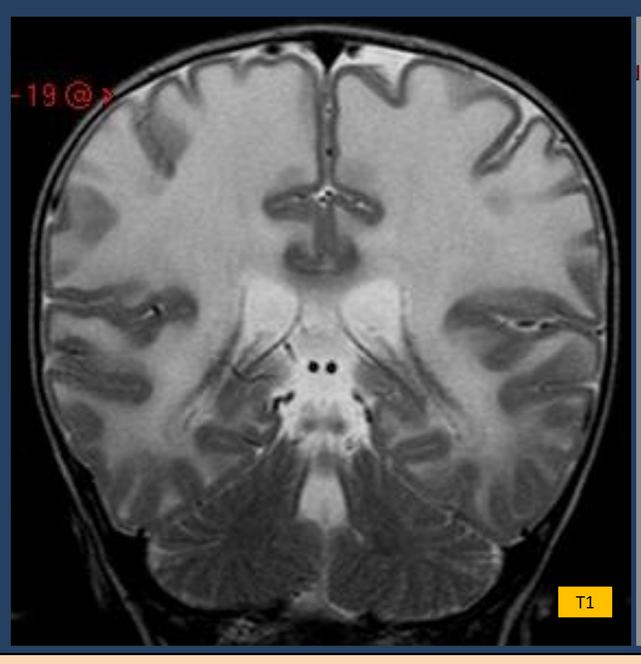

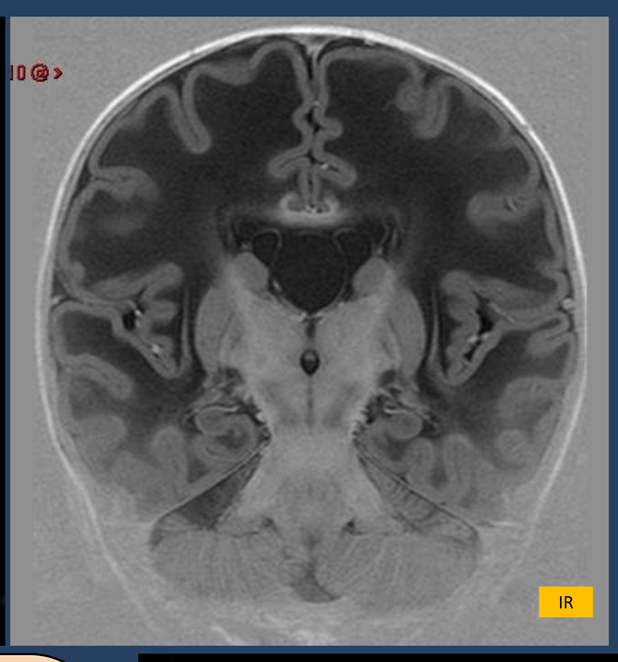

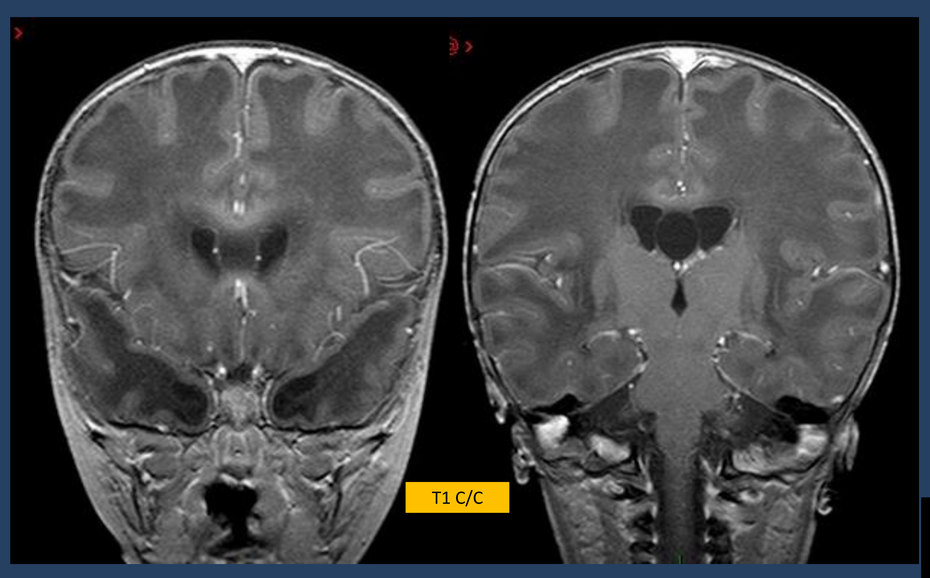

HALLAZGOS EN IMÁGENES

Afectación difusa y simétrica de la sustancia blanca, incluyendo las fibras en U subcorticales, generando edema el cual con el tiempo es reemplazado por atrofia. Presenta quistes subcorticales en las regiones ántero-temporales o fronto-parietales. No hay realces con contraste ni restricción en las secuencias de difusión. Puede comprometer la cápsula posterior interna. La sustancia blanca cerebelosa en ocasiones tiene un compromiso sutil.

La espectroscopía puede contribuir al diagnóstico, mostrando los metabolitos disminuidos en los quistes y en la sustancia blanca, disminución del NAA y su relación con la colina y disminución de la relación colina/creatinina, con mioinositol normal y lactato variable.

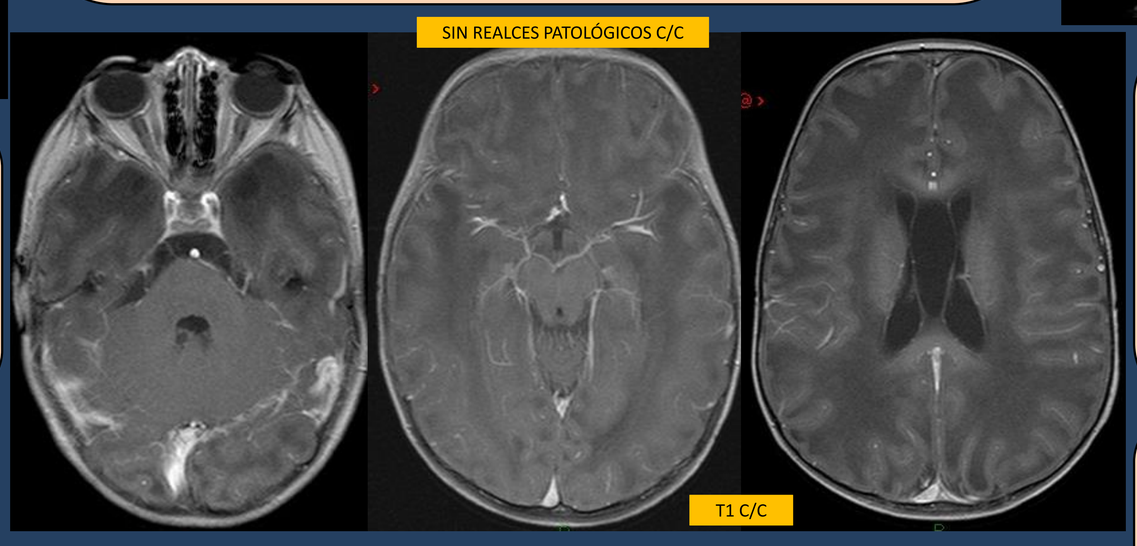

En los casos típicos, los datos clínicos y las alteraciones que muestra la RM son suficientes para el diagnóstico.
No es necesaria y no está indicada la biopsia cerebral. Tampoco es necesario el estudio genético si se cumplen los demás criterios.

DIAGNOSTICOS DIFERENCIALES

- Leucodistrofia metacromática
- Hipomielinización
- Síndrome de Canavan
- Enfermedad de Alexander
- Adrenoleucodistrofia asociada al cromosoma X

El tratamiento debe ser interdisciplinario, integral e individualizado, tratando cada uno de los síntomas. La mayoría de los pacientes fallece en la segunda o tercer década de vida.

BIBLIOGRAFIA

(Barkovich et al., 2008) Diagnostic Imaging: Pediatric Neuroradiology. http://www.ajnr.org/content/29/5/e36.

Sener, R. N. (2000). Van der Knaap syndrome: MR imaging findings including FLAIR, diffusion. https://link.springer.com/article/10.1007/s003300000324

(Peña-Landín et al., 2011) Enfermedad de Van der Knaap (leucoencefalopatía megalencefálica con quistes subcorticales). Informe en un niño mexicano. Acta Pediatr Mex 2011;32(6):359-366.

(Abarca Barriga H.H et al., 2012) Leucoencefalopatía megalencefálica con quistes subcorticales (enfermedad de Van der Knaap). Rev. Cubana Pediatr [online]. 2013, vol.85, n.1, pp. 106-111. ISSN 0034-7531

CONCLUSIÓN

- Destacar la importancia de la RM en la detección y caracterización de las distintas leucodistrofias, teniendo en cuenta que hallazgos característicos determinan el diagnóstico, sin necesidad de otros estudios complementarios invasivos.
- Conocer los hallazgos característicos de la Enfermedad de Van der Knaap para llegar a un diagnóstico precoz, contribuyendo a mejorar la calidad de vida de estos pacientes.

Centro de Imagenes Medicas
Clínica de Cámara Gamma

CADI2018
CONGRESO ARGENTINO DE DIAGNÓSTICO POR IMÁGENES
27 AL 29 DE SEPTIEMBRE 2018
Buenos Aires, Argentina
Centro de Convenciones Buenos Aires

Centro de Imagenes Medicas
Clínica de Cámara Gamma