

N°125

SÍNDROME DE WÜNDERLICH SANGRADO RETROPERITONEAL ESPONTÁNEO POR ANGIOMIOLIPOMA RENAL MASIVO

AUTORES: Dra. Marchione, Guadalupe; Dra. Pino, María Inés; Dr. Bianchi, Aldo; Dr. Garcilazo, Emiliano; Dra. Rossi, Lucrecia; Dra. Álvares, María Laura; Dr. Silva, Roberto.

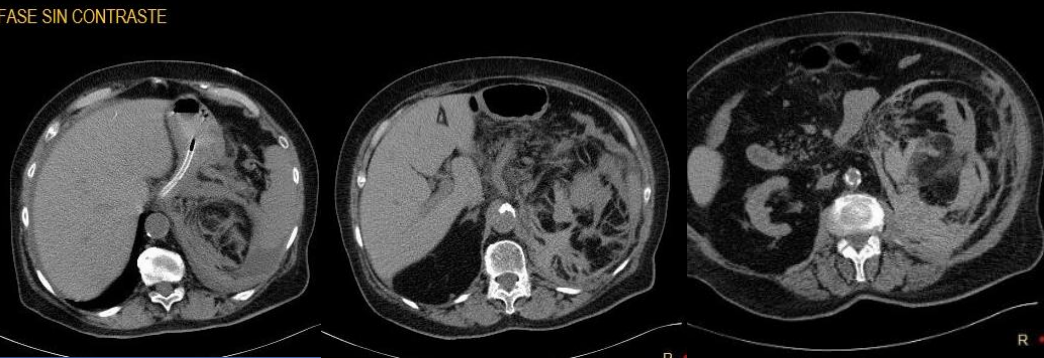
PRESENTACIÓN DEL CASO

Paciente femenina de 80 años de edad, consulta a la guardia por dolor abdominal agudo, intenso desde el principio, de inicio súbito durante la marcha, focalizado en flanco izquierdo con irradiación a región lumbar homolateral. La paciente refiere estar bajo tratamiento anticoagulante.

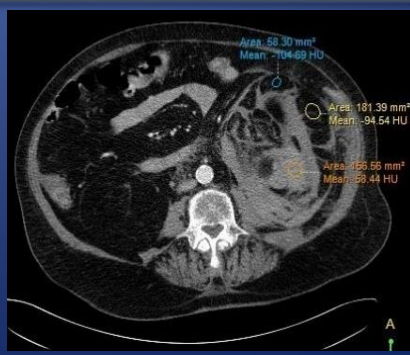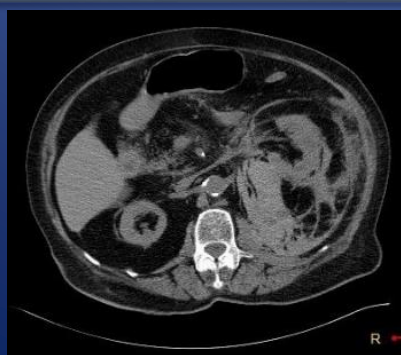HALLAZGOS IMAGENOLÓGICOS

Se observa una lesión ocupante de espacio, dependiente de la valva posterior del polo inferior del riñón izquierdo, la cual presenta densitometría heterogénea, predominantemente grasa (-104HU), con áreas interpuestas de mayor densidad (54HU). La misma mide 130mm en sentido A-P por 158mm en sentido T.

FASE SIN CONTRASTE

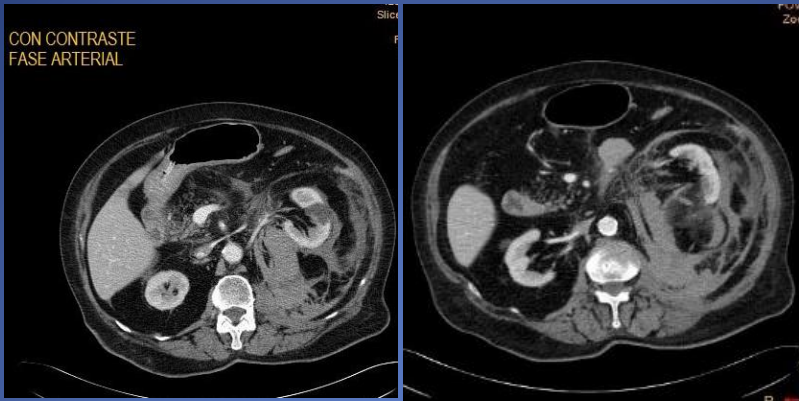


Alternando con dicha lesión, que ocupa la totalidad de la celda renal, y en los márgenes de la misma, se evidencia colección de densitometría intermedia (45-50HU), la cual se extiende por la fascia láteroconal, impresionando corresponder a hematoma retroperitoneal.

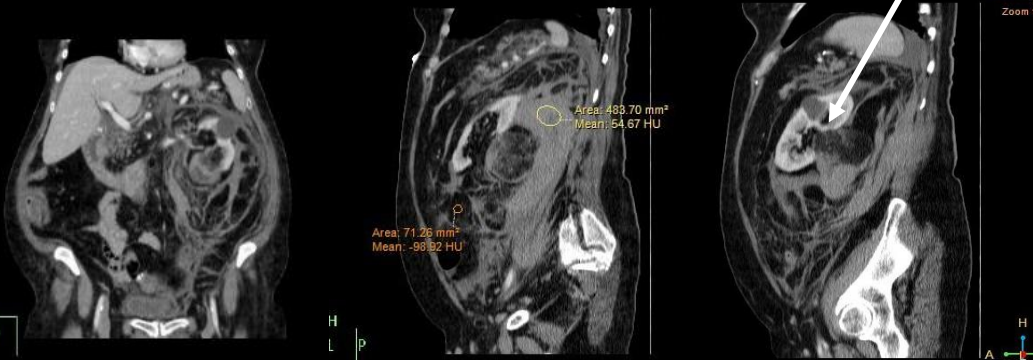

DISCUSIÓN

El angiomiolipoma (AML) es un tumor renal benigno, compuesto por cantidades variables de vasos dismórficos, musculo liso y tejido adiposo. La afectación perirrenal normalmente es secundaria a la extensión a éste espacio de un AML renal exofítico. 80% de los AML son esporádicos. Más frecuentes en mujeres (4:1), de entre 40-60 años, generalmente asintomáticos, cuyo hallazgo es incidental. El 20% restante se ve asociado a síndromes, como la esclerosis tuberosa o la linfangioleiomiomatosis.



MASA QUE EMERGE DE LA CORTEZA RENAL



Otra forma de presentación es como hemorragia retroperitoneal espontánea (Síndrome de Wunderlich) debido a que tienden a formar aneurismas. 68-80% de los pacientes desarrollan síntomas cuando el tamaño del tumor es mayor o igual a 4cm de diámetro. A mayor tamaño del AML, mayor es la incidencia de formación de aneurismas. En la mayoría de los casos de hemorragia masiva, el tumor es voluminoso y se identifica como una masa mal delimitada, heterogénea, que emerge de la corteza renal, con zonas de refuerzo y otras con características de tejido adiposo.

CONCLUSIÓN

La TCMD es la técnica más precisa para detectar y caracterizar los AML. Debido a la relación directa entre el tamaño de la lesión y el riesgo de hemorragia, es casi constante que el AML masivo debute con sangrado espontáneo y, si bien es infrecuente, debemos incluirlo al sospechar una hemorragia retroperitoneal.