Disección Axilar Selectiva y Localización preoperatoria en ganglio metastasico.

XVI CONGRESO SIBIM
San José - Costa Rica
25-27 OCTUBRE 2023

Trabajo ganador del 2do Puesto – Concurso Temas Libres.
XVI CONGRESO SIBIM – San José, Costa Rica. Octubre 2023

Doctores:
Maria Laura, Alvares – Daniela Muñoz Tisera – Maria Soledad Muñoz – Marcelo Muñoz

CGR Imágenes Médicas
Cámara Gamma Rosario

¿ Qué es la Selección Axilar selectiva (TAD targeted axillary dissection) ?

Es una conducta quirúrgica en el manejo de la axila en pacientes con Ca de mama; donde se realiza selección de ganglio centinela, ganglios metastasicos respondedores a neoadyuvancia y ganglios palpables

Contexto

La localización preoperatoria de los ganglios axilares requiere técnicas de Diagnóstico por Imágenes como la Medicina Nuclear para la detección del ganglio centinela y el Ultrasonido para el ganglio previamente biopsiado y con metástasis comprobada.

Las nuevas conductas terapeuticas y el uso extendido de la Neoadyuvancia, permiten que las lesiones tumorales en la mama y los ganglios reduzcan sus tamaños, haciendo que una respuesta favorable impacte en la visualización de las lesiones, únicamente permaneciendo como testigos los clips metálicos oportunamente colocados.

El Ultrasonido que tiene a su cargo el territorio de la axila en la detección de ganglios sospechosos, su biopsia y su control; aunque puede mostrar dificultades en la localización preoperatoria debido a la reducción de sus tamaños.

Cúal es el método de marcación?

En CGR, realizamos la localización de lesiones de mama y ganglios axilares con semilla marcada con Iodo 125 radioactivo, las cuales se colocan junto a los clips post-biopsia, con procedimientos minimamente invasivos de rápida realización.

Cuales son sus ventajas? Se ubican en cualquier localización, son cómodas para la paciente y el cirujano; permiten un menor volumen de resección con menores márges positivos e independiza agendas de cirugía e imágenes

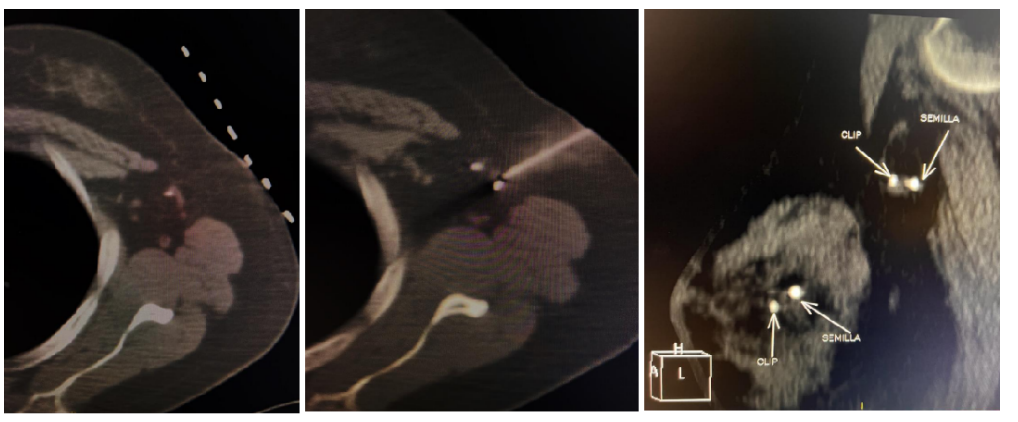

Nuestra experiencia

Confiamos en todas las metodologías disponibles para poder resolver de forma eficaz la dificultad en la localización preoperatoria, destacando el desempeño transversal del radiólogo con los métodos actuales.
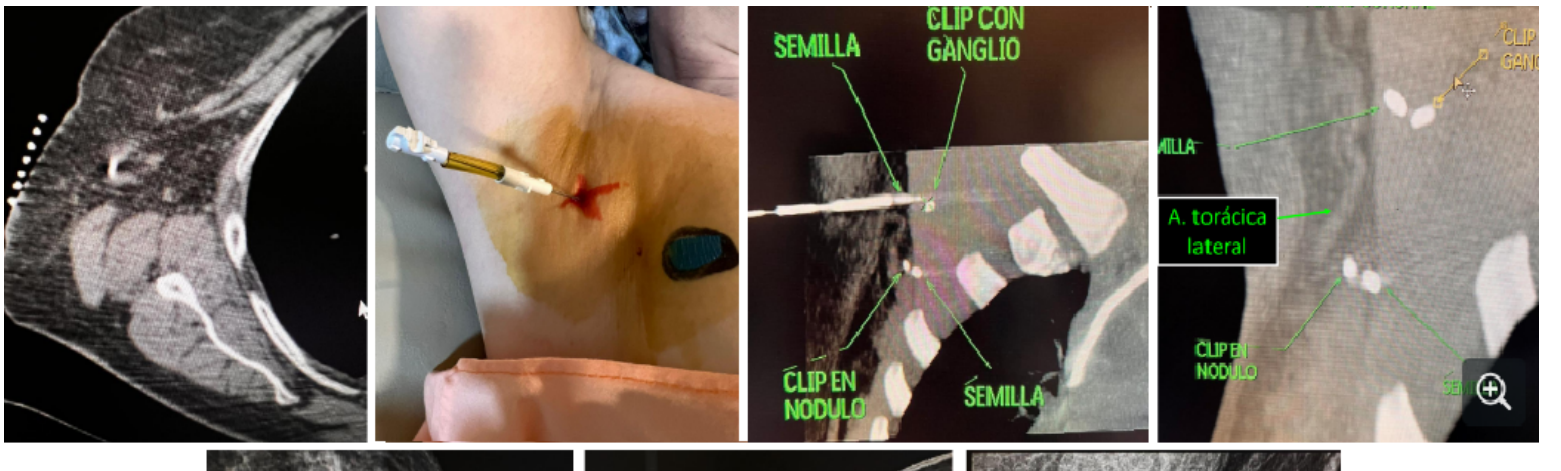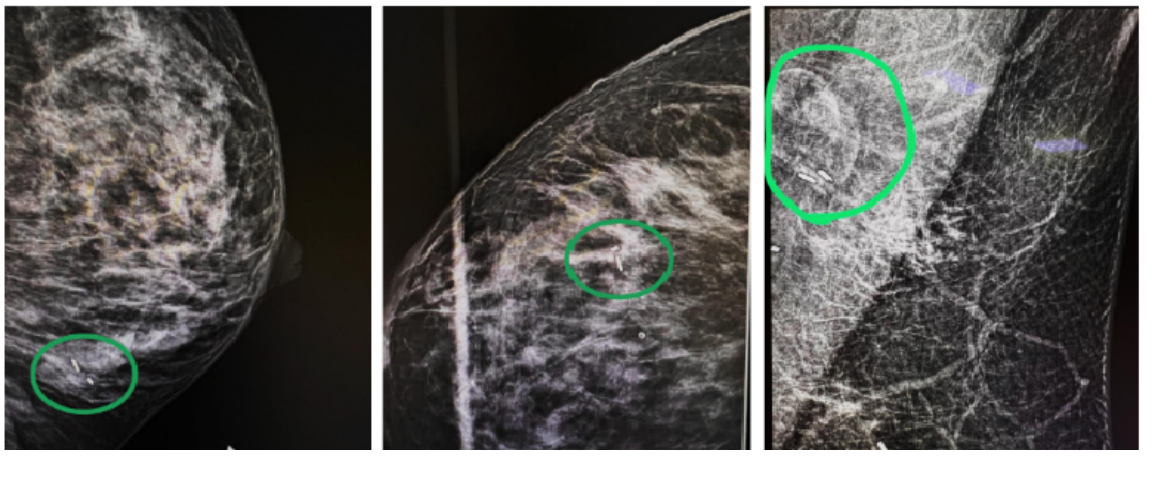
Las dificultadas en la marcación axilar, relativamente frecuentes, las resolvemos optando por la Tomografía Computada que identifica correctamente el clip metálico y guía sin dificultad la inserción del marcador.