CASO CLÍNICO FINALISTA EN CONCURSO "HAGA SU DIAGNÓSTICO"

DEL II CURSO IBEROLATINOAMERICANO DE CAPACITACIÓN EN IMÁGENES Y DIAGNÓSTICO MAMARIO

- AÑO 2021 -

Dra. Daniela Muñoz Tisera
Dra. Soledad Muñoz
Dr. Marcelo Muñoz

CGR Imágenes Médicas
Cámara Gamma Rosario

ADENOMA DEL PEZÓN

DATOS CLÍNICOS

Mujer de 45 años, sin antecedentes personales ni familiares de jerarquía, con secreción espontánea sero-sanguinolenta por pezón izquierdo de 3-4 semanas de evolución.

EXAMEN FÍSICO

Sin lesiones visibles ni palpables

MAMOGRAFÍA

Cat. Bi-rads 2

CITOLOGÍA

Negativo para células atípicas

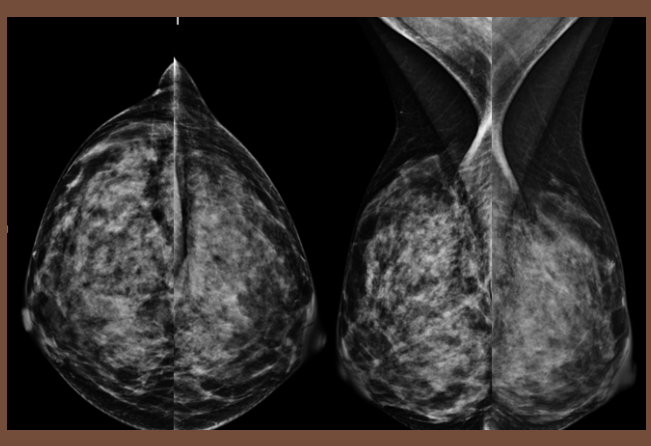

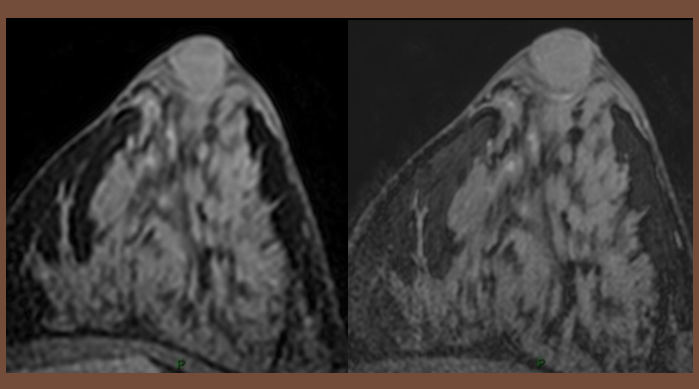

RESONANCIA MAMARIA CON PEQUEÑA BOBINA CON CONTRASTE ENDOVENOSO

Nódulo oval, circunscripto, que compromete la base del pezón. Importante realce tras la administración de contraste paramagnético. No se identifican otras alteraciones de relevancia en el resto de la glándula mamaria

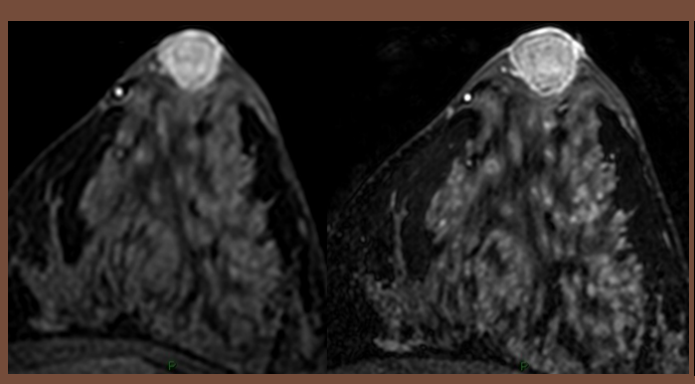

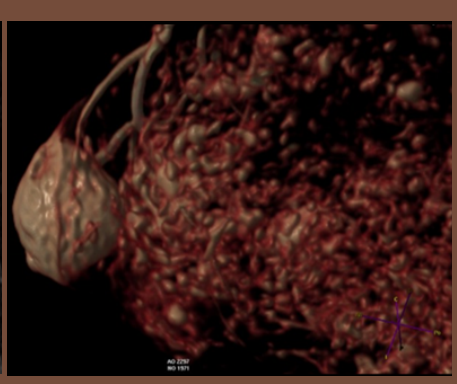

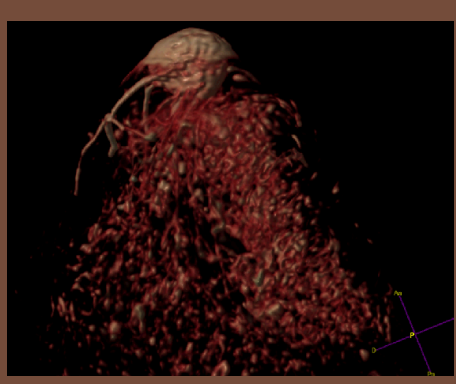

ECOGRAFÍA SECOND LOOK

Aumento de tamaño y vascularización del pezón izquierdo, respecto de su controlateral. Nódulo iso-hiperecogenico, marcadamente vascularizado al complemento Doppler Color

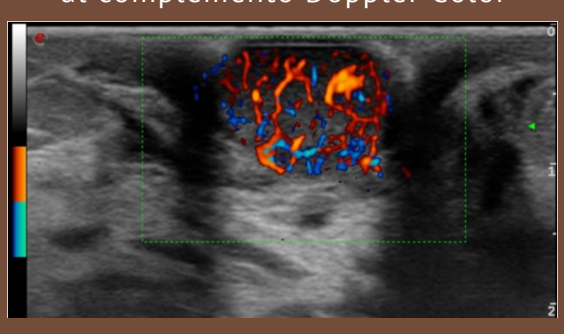

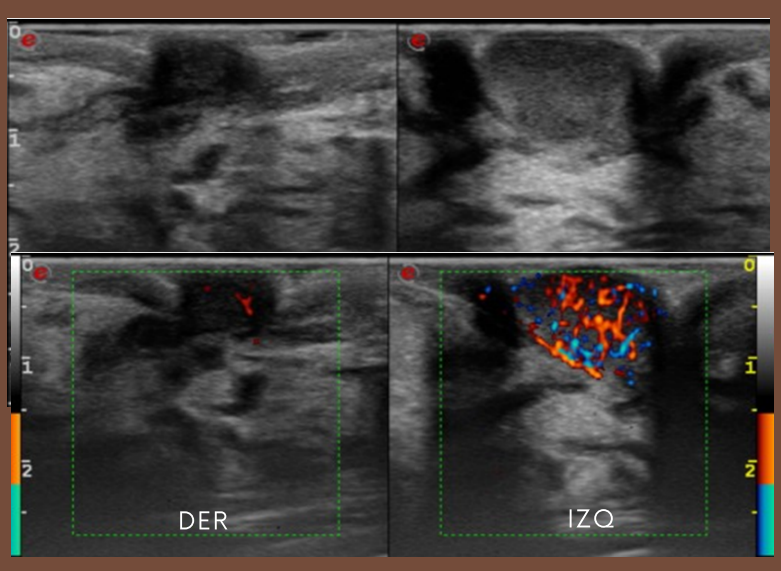

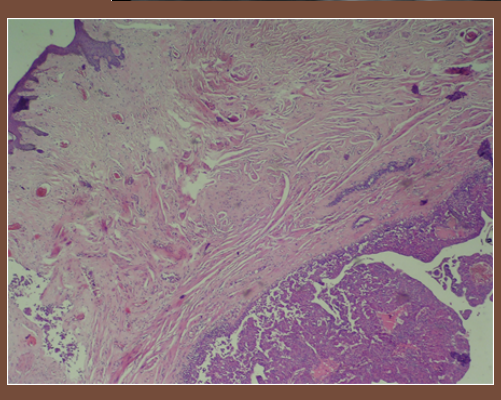

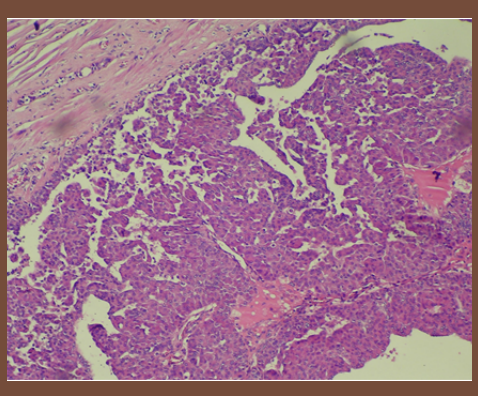

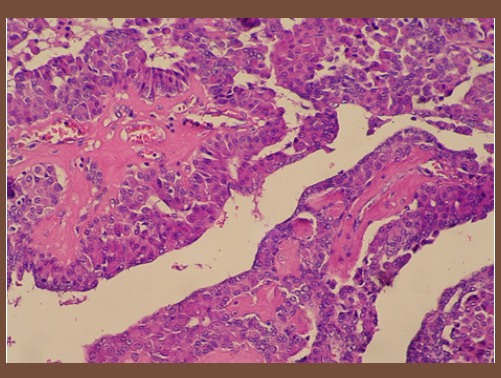

ANATOMÍA PATOLÓGICA

Patrón prevalente: papilomatosis, con múltiples proliferaciones a nivel de los conductos lactíferos.
Presencia de 2 poblaciones celulares:

- Capa interna: células columnares
- Capa periférica: células mioepiteliales cuboidales.

Expresión de marcadores: p63, actina muscular lisa, calponina, etc.

Panel de inmunohistoquímica: necesario para realiza diagnóstico diferencial con Ca. invasor, Ca ductal in situ de bajo grado, etc.



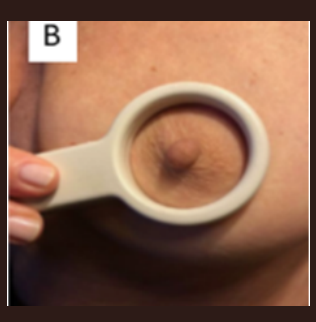

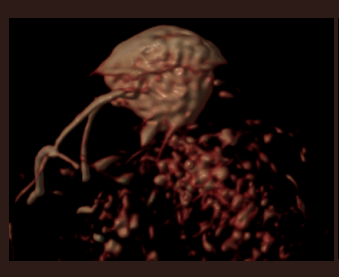

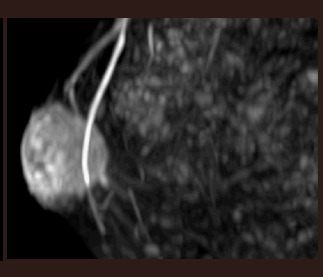

RESONANCIA MAMARIA CON PEQUEÑA BOBINA

Qué es la microbobina? Bobina de superficie, dedicada al estudio de pequeñas estructuras como el Complejo Areola-Pezón y telorreas patológicas

Cuáles son los beneficios? Resolución hasta 6 veces más que un estudio convencional. Permite realizar estudio morfológico de las lesiones, con reconstrucciones MIP, MPR y Vol. Rendering

Mejor caracterización de las lesiones y mejor aproximación diagnóstica de aquellas patologías que involucren los pequeños conductos y el complejo A-P